

Nr. 19 / 9. oktober 2003

MEDISIN OG VITENSKAP Oversiktsartikkel

Tidsskr Nor Lægeforen 2003; 123:2701-4

Cervikogen hodepine

D Bansevicius* R Salvesen

Sammendrag

Bakgrunn. Cervikogen hodepine skyldes en dysfunksjon i nakken.

Materiale og metode. Oversiktsartikkelen er basert på forfatternes erfaring og på et systematisk litteratursøk i Medline.

Resultater og fortolkning. En rekke anatomiske strukturer i nakken kan ha sammenheng med cervikogen hodepine, for eksempel vertebralarterie med omgivende sympatisk nervepleksus, spinalnerverøtter, mellomvirvelskiver og fasettledd. Hodepinen er i perioder konstant, men likevel fluktuerende i intensitet. Smerten stråler fra nakken mot pannen eller tinningen, ofte også til skulderen eller armen. Den er som regel ensidig og kan fremprovoseres av nakkebevegelser eller trykk på strukturer i nakken. Diagnosen kan eventuelt verifiseres ved hjelp av ulike nerveblokader i nakken. Mulige behandlingsalternativer er generelle mestringsstrategier (som variert fysisk aktivitet), terapeutiske nerveblokader, manipulasjon, radiofrekvensbehandling, injeksjoner av botulinumtoksin eller nevrokirurgiske inngrep. Vanlig fysioterapi (bløtvevsbehandling) er hyppig brukt, men har ikke dokumentert effekt.

Interessekonflikter: Ingen

Se også «Bare» hodepine - store plager

Begrepet «cervikogen hodepine», hodepine som skyldes dysfunksjon i nakken, er gammelt. Smerten i bakhodet ble omtalt vitenskapelig allerede i 1821 av Lentijo og Ramos (1). Barre (2) og Lieou (3) mente at denne type smerte skyldtes affeksjon av det sympatiske nervesystemet eller var av inflammatorisk natur. Blant senere betegnelser kan nevnes cervikal migrene (4), oksipital neuralgi (5) og oksipital myalgi-neuralgi-syndrom (6). Betegnelsen cervikogen hodepine ble introdusert av Ottar Sjaastad og medarbeidere i 1983 (7). Fra det nevrologiske miljøet i Trondheim kom to doktorgrader om emnet i 1989 og 1993 (8, 9). Etter hvert har Sjaastads definisjon av syndromet fått økende tilslutning, og tilstanden ble i 1994 inkludert i den offisielle klassifikasjonen til International Association for the Study of Pain (10). Derimot er syndromet ikke inkludert i International Headache Societys offisielle klassifikasjon av hodepinesyndromer fra 1988 (11). Denne klassifikasjon er imidlertid under revisjon, og i det foreliggende utkast er cervikogen hodepine tatt med som en nosologisk enhet.

Epidemiologi

Forekomsten av cervikogen hodepine er vanskelig å anslå, siden tilstanden har hatt mange ulike definisjoner. En italiensk gruppe rapporterte at 15 % av pasientene henvist til en hodepineklinikk hadde hodepine som stammet fra nakken (12). I en dansk spørreskjemaundersøkelse fant man nær 18 % med cervikogen hodepine blant 826 respondenter med hodepine (13), mens det i en australsk rapport ble hevdet at 16 % av 796 pasienter henvist til et hodepinesenter hadde cervikogen hodepine (14).

Sjaastad antydte en prevalens på 4 - 5 % i den generelle befolkning ved anvendelse av sin opprinnelige definisjon (15), mens en undersøkelse der man brukte de nåværende kriteriene for «headache associated with disorders of neck» fra International Headache Society (11), angav en prevalens på bare 4 promille (16).

Vi trenger større populasjonsbaserte studier basert på nyere diagnostiske kriterier (17) for å karakterisere utbredelsen av syndromet. Det synes likevel rimelig å anta at cervikogen hodepine er den tredje hyppigste primære hodepineform (etter migrene og tensjonshodepine).

Patofysiologi

Cervikogen hodepine er et syndrom og ingen sykdom. Dysfunksjon i ulike anatomiske strukturer kan resultere i det samme symptombildet. Følgende anatomiske strukturer antas å kunne bidra til smertene ved cervikogen hodepine (18):

- A. vertebralis med omgivende sympatisk nervepleksus
- Cervikale dorsale spinalnerverøtter (særlig C1-C3)
- Cervikale mellomvirvelskiver
- Cervikale fasettledd (zygoapofyseale ledd)
- Perifere nerver (særlig n. occipitalis major, n. occipitalis minor, n. auricularis major)

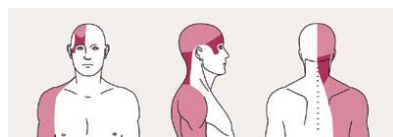
En primær skade eller dysfunksjon av en eller flere av disse strukturene ligger trolig til grunn for smerten hos de fleste pasienter med cervikogen hodepine.

Det er fortsatt uklart om nakkeslengskader er en viktig årsak. Drottning og medarbeidere fant at 8 % av 587 personer utsatt for skade med nakkeslengmekanisme hadde cervikogen hodepine ved undersøkelse seks uker etter skaden, ett år etter skaden var bare 1 % plaget (19). Schrader og medarbeidere fant ingen signifikant økning av kronisk hodepine eller nakkesmerter etter trafikkulykker med påkjørsel bakfra i et samfunn der slike skader ikke kunne føre til økonomisk kompensasjon (20).

Kronisk inflammasjon i ryggmargshinner, nerverøtter eller perifere nerver kan også være en potensiell patogenetisk faktor ved cervikogen hodepine. Man har påvist en høygradig økning av cytokiner samt nitrogenoksid i serum hos pasienter med cervikogen hodepine, i motsetning til ved migrene og tensjonshodepine (21, 22).

Diagnose

Diagnostiske kriterier for cervikogen hodepine (17) er presentert i ramme 1. Pasientene klager først og fremst over hodepine, i mindre grad over nakkesmerter. Likevel kan smerter provoseres ved nakkebevegelser og/eller trykk på nakkestrukturer. Hodepinen er typisk strikt ensidig, den er oftest mest uttalt i bakhodet med utstråling mot øyet eller tinningen, og gjerne også mot skulderen og overekstremiteten (fig 1), det siste med et ikke-radikulært preg. Sensibiliteten er oftest normal, og Spurlings test med kompresjon mot ekstendert og rotert nakke er typisk negativ, uten utstrålende smerter til overekstremitet.



Figur 1 Smertetopografi ved cervikogen hodepine: punktum maksimum er i nakken (mørk skravering), men smerten stråler ut i panne/tinning, samt nedover mot skulderen (lys skravering). Hodepinen er ofte ensidig

Vis i: [et nytt vindu](#) | [dette vindu](#)

Ramme 1**Diagnostiske kriterier for cervikogen hodepine (17)***I. Symptomer og funn som tyder på patologiske tilstander i nakken*

Hodepine fremprovoseres av:

- Nakkebevegelser
 - Trykk på øvre cervical-/okspitalregion på symptomatisk side
- Redusert nakkebevegelse
Utstrålende ikke-radikulær smerte til skulder/arm på symptomatisk side

*II. Effekt av diagnostiske nerveblokader**III. Som regel ensidig smerte, uten sidebytte**IV. Smertekarakter:*

Moderat til sterk, ikke pulserende, starter i nakken

Fluktuerende eller konstant smerte

V. Andre viktige momenter:

Ikke absolutt effekt av indometacin, ergotamin eller triptaner

De fleste pasienter er kvinner

Direkte eller indirekte nakkeskade i anamnesen

Punkt I og II er obligatoriske, mens punkt III-V kan støtte diagnosen cervikogen hodepine

En grundig undersøkelse av nakkens bevegelse er viktig. Sidefleksjon og siderotasjon er oftest redusert på den symptomatiske siden sammenliknet med den ikke-symptomatiske. Det er viktig å danne seg en oppfatning av om den innskrenkede bevegelsen skyldes myk, men smertefull motstand (som taler mer for cervikogen hodepine) eller hard og smertefri motstand (som bare indikerer degenerative forandringer).

Cervikogen hodepine er i utgangspunktet ensidig, og årsaken er at den aktuelle strukturen i nakken bare er involvert på den symptomgivende siden. Man kan likevel støte på bilateral hodepine som ellers tilfredsstillende diagnostiske kriteriene. For å unngå inklusjon av andre hodepineformer med andre årsaker har man i vitenskapelig sammenheng stort sett vært enige om å begrense forskningen til ensidige former. I den kliniske hverdag må man likevel regne med å se pasienter med bilateral cervikogen hodepine, der strukturer på begge sider av nakken er involvert. Da har man som regel sterkere smerter på den ene siden enn på den andre.

Smerten ved cervikogen hodepine er som hovedregel fluktuerende, men konstant, til forskjell fra migrene, hvor hodepinen også ofte er ensidig, men anfallsvis, med smertefrie intervaller. Sideskift av smerten er vanlig ved migrene, mens dette er uvanlig ved cervikogen hodepine, der den mest intense smerten alltid er på samme side. Kronisk tensjonshodepine kan likne på cervikogen hodepine når det gjelder smertens karakter og forløp, men den er svært sjelden ensidig.

Klasehodepine (clusterhodepine) og kronisk paroksysmal hemikrani er lettere å differensiere fra cervikogen hodepine, idet begge opptrer anfallsvis og ledsages av unilaterale autonome symptomer og funn som rødt øye, tåreflod og tett nese. Cervikogen hodepine er vanligvis ikke assosiert med autonome reaksjoner. Ved hemicrania continua har man en kontinuerlig og fluktuerende smerte, men med absolutt terapeutisk effekt av indometacin og negative diagnostiske blokader. Differensialdiagnostiske overveielser er oppsummert i tabell 1 (23).

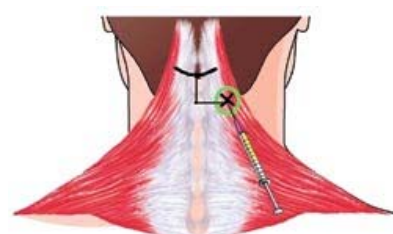
Tabell 1 Differensialdiagnostikk mellom ulike hodepineformer

Vis i: [et nytt vindu](#) | [dette vindu](#)

Diagnostiske blokader

Blokader spiller en sentral rolle i diagnostikken av cervikogen hodepine. Ideelt sett burde man utprøve blokader i tur og orden på alle potensielle utløsende nakkestrukturer. Ved tolking av resultatet er det viktig å skille mellom nummenhet i innervasjonsområdet for den blokkerte nerven, hvilket viser at man har truffet den riktige strukturen, og midlertidig smertefrihet, som regnes som positivt resultat. Den blokkerte strukturen står da i sannsynlig årsakssammenheng med smerten. Tidsfaktoren er også viktig, da det kan være en betydelig placeboeffekt ved slike blokader. En reell effekt kommer som oftest innen en halv time og forsvinner igjen etter noen timer.

Blokade av n. occipitalis major er mest brukt og er relativt enkelt å utføre, teknikken er vist i figur 2. Andre blokader, spesielt av dypereliggende strukturer, krever spesiell øvelse.



Figur 2 Diagnostisk blokkade av n. occipitalis major. Man palperer protuberantia occipitalis externa i midtlinjen, og går ca. 2 cm ned og 2 cm til siden. Her er det lettest å treffe nerven (kan ofte palperes i ca. 0,5 cm dybde)

Vis i: [et nytt vindu](#) | [dette vindu](#)

Behandling

Ved kroniske smerter bør man alltid stimulere generelle mestringsstrategier med variert fysisk aktivitet (ramme 2). Antiflogistika er aktuelt ved oppblussing av symptomer. Hvis man ikke kommer til målet med slike midler, er det en fordel å vite hvilke strukturer i nakken som er involvert, slik at man i tillegg kan rette spesifikk behandling mot disse. Her er terapeutiske blokader til god hjelp. Oftest benyttes en kombinasjon av lokalbedøvelse og et kortikosteroid, man kan da håpe på en effekt som varer fra en uke til flere måneder. Ved relativt kortvarig effekt kan gjentatte blokader, f.eks. tre til fem blokader med to ukers mellomrom, gi en lengre periode med smertefrihet. Epidurale blokader med tillegg av steroider kan også benyttes (24).

Ramme 2**Behandling ved cervikogen hodepine**

- Generelle mestringsstrategier (varierte fysisk aktivitet og liknende) samt ikke-steroider antiinflammatoriske midler
- Terapeutiske blokader av perifere nerver (n. occipitalis major, n. occipitalis minor, n. auricularis)

- Manipulasjon (f.eks. seks behandlinger i løpet av tre uker)
- Terapeutiske blokader av dypere nakkestrukturer, eventuelt epiduralblokkade
- Behandling med botulinumtoksin
- Radiofrekvensbehandling
- Nevrokirurgiske inngrep:
 - Diskektomi eller laminektomi
 - C2-ganglionektomi
- Epidural bakstrensstimulering

Terapeutiske blokader kan bidra til å forebygge kronifisering av hodepine med utvikling av medikamentoverforbruk, som eventuelt kan gi et mer komplekst klinisk bilde. Hvis effekten er kortvarig, vil det imidlertid ikke være hensiktsmessig å fortsette denne strategien over tid. Man får da ikke en permanent løsning, bare en midlertidig utsettelse, og det kan utvikle seg et avhengighetsforhold til terapeuten. I så fall må man vurdere andre tiltak.

Manipulasjon er en omdiskutert behandlingsform som har noe varierende anvendelse. Det er vist at manipulasjon kan ha effekt målt som reduksjon av total smerteintensitet og hodepinetimer per dag (25). Behandling rettet mot bløtvevsstrukturer (massasje, injeksjoner i triggerpunkter, akupunktur) mangler dokumentasjon, men har likevel bred anvendelse.

Intramuskulære injeksjoner med botulinumtoksin benyttes nå i stor utstrekning ved bl.a. cervikale dystonier og spastisitet. Fra midten av 1990-årene har man også anvendt toksinet mot kronisk hodepine. Kontrollerte studier av tilfredsstillende kvalitet mangler, men oppmuntrende rapporter om effekt ved cervikogen hodepine finnes (26). Virkningsmekanismen for smertereduksjon er ikke kjent.

De nevnte metodene fører dessverre ikke alltid til målet. I slike tilfeller kan det være aktuelt med mer eller mindre direkte tiltak mot den nevronale transmisjon av smerteimpulser.

Radiofrekvensbehandling av nervestrukturer har som mål å skade tynne smerteførende C-fibrer uten myelin, mens de tykkere myeliniserte fibrer bevares (27). Det fysiske prinsipp ved radiofrekvensbehandling kan sammenliknes med tilberedning av kjøttretter i en mikrobølgeovn - ved å justere temperatur og tid kan man oppnå akkurat den denatureringsgrad man ønsker (passe kokt kjøtt). Anbefalt behandlingstid er ca. ett minutt og anbefalt temperatur 60 - 70 °C. Noen forfattere rapporterer betydelig smertereduksjon med varighet minst to måneder hos omtrent to tredeler av pasientene, med fortsatt signifikant effekt av behandlingen etter seks måneder hos om lag halvparten (28, 29). Metoden er imidlertid fortsatt å anse som kontroversiell, og det foreligger ikke konsensus om og eventuelt i hvilken utstrekning den bør benyttes.

Det siste trinn i behandlingsskjeden vil være et nevrokirurgisk inngrep. Indikasjonen for slike inngrep bør være at det foreligger invalidiserende smerter, en sikker diagnose og manglende respons på andre tiltak. De mest aktuelle prosedyrer er fremre dekompresjon ad modum Robinson-Smith, bakre dekompresjon med cervikal laminektomi eller elektrisk stimulering med epidural elektrode (bakstrensstimulering) (30).

Hovedbudskap

- Cervikogen hodepine er vanlig, men trolig underdiagnostisert
- Hodepinen skyldes patologiske forhold i eller skade av anatomiske strukturer i nakken
- Diagnosen blir bekreftet dersom anestetisk blokkade av en perifer nerve fjerner hodepinen midlertidig

Litteratur

1. Perelson HN. Occipital nerve tenderness: a sign of headache. *South Med J* 1947; 40: 653 - 6.
2. Barre M. Sur un syndrome sympathique cervical postérieur et sa cause fréquente: l'arthrite cervical. *Rev Neurol* 1926; 33: 1246 - 8.
3. Lieou YC. Syndrome sympathique cervical postérieur et arthrite chronique de la colonne vertébrale cervicale. Doktoravhandling. Strasbourg: Schuler & Mink, 1928.
4. Bartschi-Rochaix W. Headaches of cervical origin. I: Vinken PJ, Bruyn GW, red. *Handbook of clinical neurology*. Bd. 5. Headache and cranial neuralgia. Amsterdam: North Holland Publ., 1968: 192 - 203.
5. Knox DL, Mustonen E. Greater occipital neuralgia. An ocular pain syndrome with multiple etiologies. *Trans Am Acad Ophthalmol Otolaryngol* 1975; 79: 513 - 9.
6. Blume HG, Ungar-Sargon J. Neurosurgical treatment of persistent occipital myalgia-neuralgia syndrome. *J Craniomandibular Pract* 1986; 4: 65 - 73.
7. Sjaastad O, Saunte H, Hovdal H, Breivik H, Grønbæk E. «Cervicogenic» headache. An hypothesis. *Cephalalgia* 1983; 3: 249 - 56.
8. Fredriksen TA. Studies on cervicogenic headache. Clinical manifestations and differentiation from other unilateral headache forms. Doktoravhandling. Trondheim: TAPIR, Universitetet i Trondheim, 1989.
9. Bovim G. Cervicogenic headache. Studies on clinical, anatomical and differential diagnostic factors. Doktoravhandling. Trondheim: TAPIR, Universitetet i Trondheim, 1993.
10. Merskey H, Bogduk N, red. *Classification of chronic pain. Description of chronic pain syndromes and definitions of pain terms*. Seattle: IASP Press, 1994.
11. Headache Classification Committee of the International Headache Society. Classification and diagnostic criteria for headache disorders, cranial neuralgias and facial pain. *Cephalalgia* 1998; 8 (suppl 7): 1 - 96.
12. Maciel JA jr., Carmo EC, Ruocco H. Cefaleia. Estudo clinico de 1229 casos. *Arch Neuro-Psiquiatria* 1994; 52 (suppl OR-030).
13. Nilsson N. The prevalence of cervicogenic headache in a random population sample of 20 - 59 year olds. *Spine* 1995; 20: 1884 - 8.
14. Anthony M. Cervicogenic headache: prevalence and response to local steroid therapy. *Clin Exp Rheumatol* 2000; 18 (suppl 19): 59 - 64.
15. Sjaastad O, Fredriksen T, Pfaffenrath V. Cervicogenic headache: diagnostic criteria. *Headache* 1990; 30: 725 - 6.
16. Pereira Monteiro J. Cefaleias. Estudo epidemiológico e clínico de uma população urbana. Doktoravhandling. Porto: University of Porto, 1995.

17. Sjaastad O, Fredriksen TA, Pfaffenrath V. Cervicogenic headache: diagnostic criteria. *Headache* 1998; 38: 442 - 5.
18. Fredriksen TA, Sjaastad O. Cervicogenic headache: current concepts of pathogenesis related to anatomical structure. *Clin Exp Rheumatol* 2000; 18 (suppl 19): 16 - 8.
19. Drottning M, Staff PH, Sjaastad O. Cervicogenic Headache (CEH) after whiplash injury. *Cephalalgia* 2002; 22: 165 - 71.
20. Schrader H, Obelieniene D, Bovim G, Surkiene D, Mickeviciene D, Miseviciene I et al. Natural evolution of late whiplash syndrome outside the medicolegal context. *Lancet* 1996; 4: 1207 - 11.
21. Martelletti P, Stirparo G, Giacobozzo M. Proinflammatory cytokines in cervicogenic headache. *Funct Neurol* 1999; 14: 159 - 62.
22. Martelletti P. Proinflammatory pathways in cervicogenic headache. *Clin Exp Rheumatol* 2000; 18 (suppl 19): 33-S8.
23. Antonaci F, Fredriksen TA, Sjaastad O. Cervicogenic headache: clinical presentation, diagnostic criteria, and differential diagnosis. *Curr Pain Headache Rep* 2001; 5: 387 - 92.
24. Reale C, Turkiewicz AM, Reale CA, Stabile S, Borgonuovo P, Apponi F. Epidural steroids as a pharmacological approach. *Clin Exp Rheumatol* 2000; 18 (suppl 19): 65 - 6.
25. Nilsson N, Christensen HW, Hartvigsen J. The effect of spinal manipulation in the treatment of cervicogenic headache. *J Manipulative Physiol Ther* 1997; 20: 326 - 30.
26. Hobson DE, Gladish DF. Botulinum toxin injection for cervicogenic headache. *Headache* 1997; 37: 253 - 5.
27. Geurts JW, van Wijk RM, Stolker RJ, Groen GJ. Efficacy of radiofrequency procedures for the treatment of spinal pain: a systematic review of randomized clinical trials. *Reg Anesth Pain Med* 2001; 26: 389 - 93.
28. Blume HG. Cervicogenic headaches: radiofrequency neurotomy and the cervical disc and fusion. *Clin Exp Rheumatol* 2000; 18: S53 - 58.
29. van Kleef M. Radiofrequency lesions of dorsal root ganglion in the treatment of spinal pain. Doktoravhandling. Maastricht: Universitaire Pers Maastricht, 1996: 11 - 9.
30. Jansen J. Surgical treatment of non-responsive cervicogenic headache. *Clin Exp Rheumatol* 2000; 18 (suppl 19): 67 - 70.